Эстетика: решение проблемы неадекватного внешнего вида реставраций в «дискотечном свете»

С.В. Цукор,
главный врач и руководитель
Семейного стоматологического центра «Диал-Дент»

Написать данную заметку меня подвигла следующая ситуация. В течение недели ко мне на консультацию независимо друг от друга пришли две пациентки примерно одного возраста с одинаковыми жалобами, которые сводились к тому, что реставрации зубов, которые им сделали не так давно, в обстановке ночных клубов выглядят ужасно.

В медицине есть поверье, которое можно назвать «Синдром парных случаев»: возникает какая-то сложная или нетипичная ситуация с одним пациентом, и буквально сразу повторяется с точностью до деталей с другим. У пациенток, с которых начинается мой рассказ, все выгляделао именно так.

Первая пациентка 1976 года рождения. Анамнез: Реставрационное лечение передних верхних зубов было выполнено прямым методом около года назад. Стоматолог, проводивший лечение, решил много сложных эстетических задач. До этого у пациентки были следующие нарушения: открытый прикус во фронтальном отделе, скученность передних зубов верхнего и нижнего зубного ряда. Выраженность скученности была больше на верхней челюсти. Выполнив реставрацию, эстетический стоматолог успешно решил вопрос скученности верхних передних зубов пациентки.

Полученный результат был приемлем, а самое главное – пациентка была довольна результатом… но только до того момента пока она не попала в ночной клуб!

Дальше я пересказываю ее описание ситуации. Придя в ночной клуб с молодым человеком, который был для нее важен, через какое-то время она обратила внимание на то, что люди как-то странно на нее посматривают. Некоторое время ушло на то, чтобы понять, что взгляды направлены на область рта. Уединившись в дамской комнате, пациентка изучила состояние своего макияжа, но не заметила ничего подозрительного. Позже, посмотрев на себя в зеркальце на танцевальной площадке, она поняла, в чем дело. Ощущение, которое она испытала, было описано следующими словами: «Я пришла в ужас! Некоторые из передних зубов были черными!!! Впечатление было такое, что зубов вообще нет». Нет необходимости объяснять, что вечер был испорчен.

Вторая пациентка 1981 года рождения. Реставрация передних зубов прямым методом два месяца назад. Полное удовлетворение полученным результатом. Шок после попадания в ночной клуб. То есть, анамнез такой же, как и в первом случае.

Рис. 1-3. Случай 1: при вполне приемлемом внешнем виде в обычном свете отреставрированные зубы производят крайне нагативное впечатление в условиях освещения ночного клуба

1

2

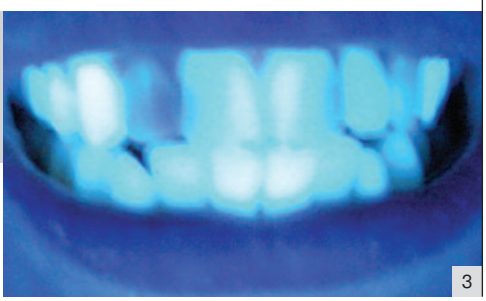
3

4

Ситуация первая. Как можно видеть в «дискотечном свете» (рис. 3) зубы 12 и 23 – «черные». Также черными пятнами просматриваются пломбы на дистальных поверхностях 11 и 21 (по 3-му классу). При этом в условиях обычного освещения реставрация выглядит очень прилично. Прилегание материала, качество поверхности, полировка, работа с формой – все на хорошем уровне. Зубу 22 форма тоже была изменена в процессе реставрации, но как мы видим, он в «дискотечном свете» выглядит как естественный зуб. Со слов пациентки мы знаем – реставрация выполнялась одноэтапно. В нее были включены зубы 13, 12, 11, 21, 22, 23. Можно предположить, что врач, выполнивший реставрацию, комбинировал материалы. Это следует из того, что наблюдается разное свечение у зубов 12 и 22 (рис. 1-3).

Ситуация вторая. В «дискотечном» свете реставрации зубов 12 и 11 действительно выглядят неудовлетворительно (рис. 4). При обычном освещении реставрация выглядела безупречно.

Я стал изучать вопрос свечения в «дискотечном свете» реставраций уже установленных в полости рта. Собирая информацию по данному вопросу, я пришел к некоторым предварительным выводам:

1. Эстетические стоматологи, стоматологи-терапевты, которые занимаются лечением кариеса и некариозных поражений на передних зубах, стоматологи-ортопеды, протезирующие фронтальные зубы, не знают о свойствах реставрационных материалов, которые применяют ежедневно – речь идет о свойствах материалов по-разному светиться в «дискотечном свете».
2. Единицы из перечисленных специалистов вообще задаются вопросом как будет выглядеть реставрация на дискотеке, в клубе и т.д.
3. Те единичные специалисты, кто задается подобным вопросом, делают выводы, основываясь на заявлениях производителей реставрационного материала (композит, керамика, керомер, стеклоиономеный цемент). Если производитель пишет в аннотации к материалу “обладает флюоресценцией”, значит, считает стоматолог, все будет нормально. Необходимо оговориться, что не всегда можно найти информацию на интересующую тему в сопроводительных документах на реставрационный материал даже у известных производителей.

Похоже, никто не проверял утверждения производителей, не смотрел, как выглядит тот или иной материал в готовой реставрации в полости рта в «дискотечном свете». А как выяснится позже, множество мелочей имеет значение.

На примере нескольких клинических случаев из своей практики хочу показать как удачные реставрации, так и неудачные с точки зрения светимости в дискотечном свете.

5

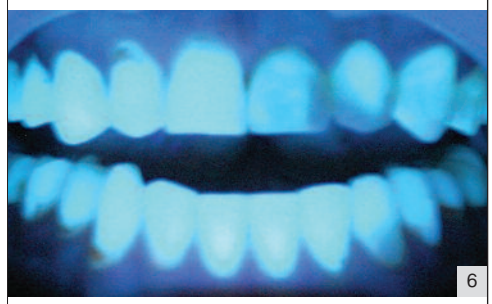
6

Клинические случаи.
Неудачи.

1. Пациент – мужчина 1970 года рождения. Планируется изготовить металлокерамический мостовидный протез 21-23-25-26. Во время примерки готовой, но не глазурованной работы сделано промежуточное фото в «дискотечном свете» с целью предварительного просмотра вида работы. Все выглядело идеально.

После фиксации работы я выполнил еще одно фото. Но, о ужас, на фото металлокерамический мостовидный протез, который полчаса назад прекрасно выглядел в «дискотечном свете» сейчас был покрыт темными разводами! Так я узнал, что краситель для коррекции цвета металлокерамики тоже может испортить результат (рис. 5-6).

На примерке, в которой участвовал зубной техник, мы решили ис-

7

8

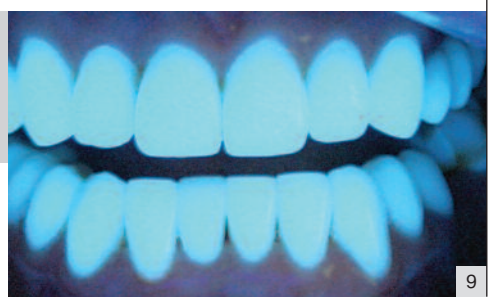
9

пользовать керамический краситель (Vita Chrome). При естественном освещении работа выглядит удовлетворительно. На фото в «дискотечном свете» виден иной результат. После этой работы мы стали использовать более современный краситель этой же фирмы – Akzent.

2. Еще один показательный случай: женщина 1965 года рождения. Работа – полная реконструкция прикуса и замена старых реставраций, выполненных из композита на керамические реставрации. Результат работы удовлетворил всех.

В процессе лечения получилось так, что мы зафиксировали все керамические виниры для передней группы зубов верхней и нижней челюсти кроме винира 41. При фиксации использовался композитный цемент Variolink II (A1). Винир 41 фиксировали через 2 недели. При этом использовался цемент Choice, применить который заставила производственная необходимость – цвет A1 в Variolink неожиданно кончился.

На фото работы в обычном свете мы видим отличный результат. В ультрафиолете винир 41 выглядит немного темнее. Особенно это заметно по режущему краю (рис. 7-9).

Вывод: на свечение керамических реставраций в «дискотечном свете» может влиять даже цемент. Об этом необходимо помнить и в некоторых случаях учитывать.

Клинические случаи. Успешные работы.

Случай 1. Молодая девушка обратилась к нам с целью улучшить внешний вид зуба 11. Про то, что зуб черный при улыбке в «дискотечном свете» она знала, но считала, что с этим ничего не поделать (хотя факт наличия черного зуба ее раздражал). Пациентка была счастлива узнать, что есть способ решить проблему.

В результате выполнения работы вопрос видимости реставрации в «дискотечном свете» решен.

Керамические виниры на зубы 11 и 21. Масса Vita VM13. Цемент Variolink 2. Коррекция положения медиального угла коронки у зуба 22 – композитный материал Spectrum TPH (рис. 10-13).

10

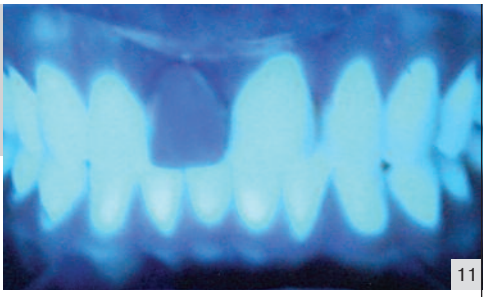
11

12

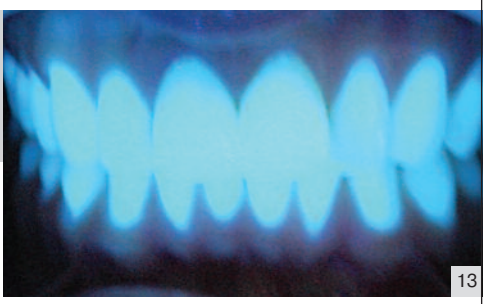
13

Случай 2. Молодой человек обратился ко мне с целью улучшить эстетику передних верхних зубов. Необходимость в улучшениях остро встала после отбеливания зубов – зубы 12, 11, 21, 22 стали заметны.

Зуб 23 низко опущенным бугром портит гармонию улыбки. Зубы 12, 11, 22 – реставрация неизвестным композитом. Зуб 21 – металлокерамическая коронка.

О том, как реставрация выглядит в «дискотечном свете» пациент не знал. Показанные фото удивили его. Пациент поставил однозначную задачу убрать черные реставрации. Можно видеть, что металлокерамическая коронка 21 из неизвестной керамической массы, сделанная более 7 лет назад в «дискотечном свете» выглядит отлично.

После изготовления керамических виниров 12, 11, 22, 23 и керамической коронки 21 на каркасе из оксида циркония (система Lava) вопрос был решен (Рис. 14-17).

14

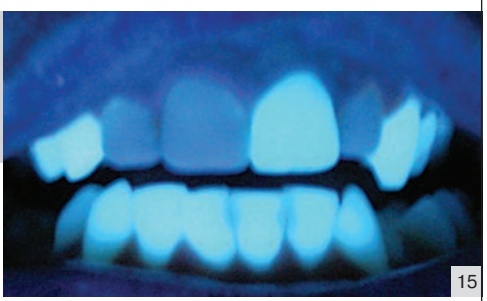
15

16

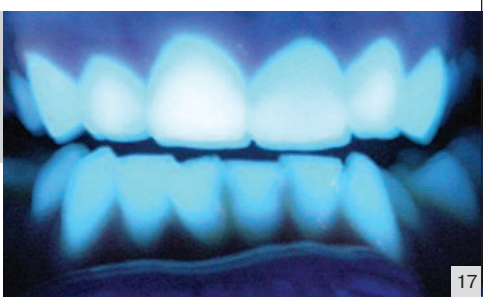
17

18

19

20

21

Случай 3. Молодой человек обратился с просьбой сделать светлее передний зуб верхней челюсти, который был отреставрирован пару лет назад материалом светового отверждения.

В результате вмешательства композитная реставрация на зубе 21 была заменена керамическим виниром. Результат работы – удовлетворительный (рис. 18-21).

На сегодняшний день я смотрю в «дискотечном свете» все свои реставрации, во избежание сюрпризов. Фото готовой работы в таком освещении стало частью протокола эстетической коррекции (рис. 22-36).

Реставрации, выполненные в других клиниках, я тоже смотрю в «дискотечном свете»... и часто обнаруживаю неприятные для пациентов сюрпризы. И это – хороший повод для активизации маркетинговых усилий, о чем чуть ниже...

Как обычно, немного маркетинга

Все врачи-стоматологи стараются привлечь пациентов в свои клиники. Затем их необходимо удержать для лечения и сделать своими постоянными клиентами. Здорово, когда удается добиться, чтобы пациент пригласил в клинику своих родственников и друзей.

Этой цели служат множество маркетинговых техник и технологий – иногда простых, иногда очень сложных. Рассмотрим пример применения в маркетинговых целях «дискотечного света».

Когда пациент попадает ко мне в кресло, я на определенном этапе беседы с ним задаю вопрос: «А как выглядят ваши реставрации (пломбы, виниры, коронки) на дискотеке, в баре и т.д»? Варианты ответов следующие: “не знаю” (80%), “все выглядит нормально” (15%), “выглядит ужасно” (5%).

Этим вопросом мы уже вызвали интерес пациентов, даже у тех, кто не ходит на дискотеки. Заинтересованы даже те 15%, которые считают, что их реставрации выглядят нормально.

Никто, ни один человек, не отказался проверить внешний вид реставраций в «дискотечном свете». Интерес нарастает!!! Такого им никто никогда не предлагал. Пациент видит, что к этой проверке мы относимся очень серьезно – записываем результаты в карту, фиксируем вид реставраций на фото.

Пациент видит, что в клинике, где он находится, смотреть реставрации «в дискотечном свете» – это рутинное дело. Пациент понимает, что здесь работают профессионалы высокого уровня, они делают нечто такое, что никто больше не предлагает.

Пациент запоминает клинику, запоминает ситуацию, запоминает врача, удивляется и рассказывает о клинике всем своим знакомым, потому, что он впечатлен!

Увидеть свои зубы в «дискотечном свете», особенно если они черные – поверьте, это незабываемо! Для того чтобы он не забыл про нас, на всякий случай, я даю ему диск с фотографиями его реставраций.

При использовании «дискотечного света» появляются показания к переделке идеально, с медицинской точки зрения, выполненных работ, как в примерах, с которых я начал статью.

Пациент не будет проходить реставрационное лечение в другой клинике, просто потому, что там никогда ему не покажут его зубы в ультрафиолете до и после реставрации.

После выполнения реставрации я смотрю ее в «дискотечном свете» даже если я уверен на 100%, что она выглядит хорошо. Я это делаю для пациента!

Используемое оборудование и режимы работы

Несколько слов о применяемом оборудовании. Я использую следующую аппаратуру:

– **Цифровой аппарат** типа «мыльница» 5 мегапикселей.

– **Штатив** для фотоаппарата напольный трехногий. Не используйте макросъемку! Рабочее расстояние от фотоаппарата до рта – около 1 метра.

Не снимайте с рук, ничего не получится. Снимайте в затемненном помещении, но не в полной темноте. Дневное время и закрытые жалюзи идеально подходят для этих целей.

На камере я выставляю режим съемки «авто», он есть у всех цифровых камер. Не выставляйте ночной режим – у меня в ночном режиме не получались снимки из-за микродвижений пациента. Изображение размазывается.

Отключите вспышку. Делайте несколько фото. Если фотоаппарат вам говорит, что резкость не была наведена и предлагает удалить этот снимок, не удаляйте его. Получить иде-

Рутинный контроль всех выполняемых работ в “дискотечном свете”.

Рис. 22-24. Реставрация композитом зубов 21, 22.

Рис. 25-27. Полная реконструкция прикуса ортопедическими методами.

Рис. 28-30. Замена прямых композитных реставраций на непрямые виниры из керомера.

Рис. 31-23. Реставрация композитом Spectrum TPH. Закрытие трем и диастемы.

Рис. 34-36. Реставрация зубов 11 и 21 керамическим винирами с целью закрытия диастемы.

Реставрация зубов 12 и 41композитом с целью гармонизации внешнего вида зубов.

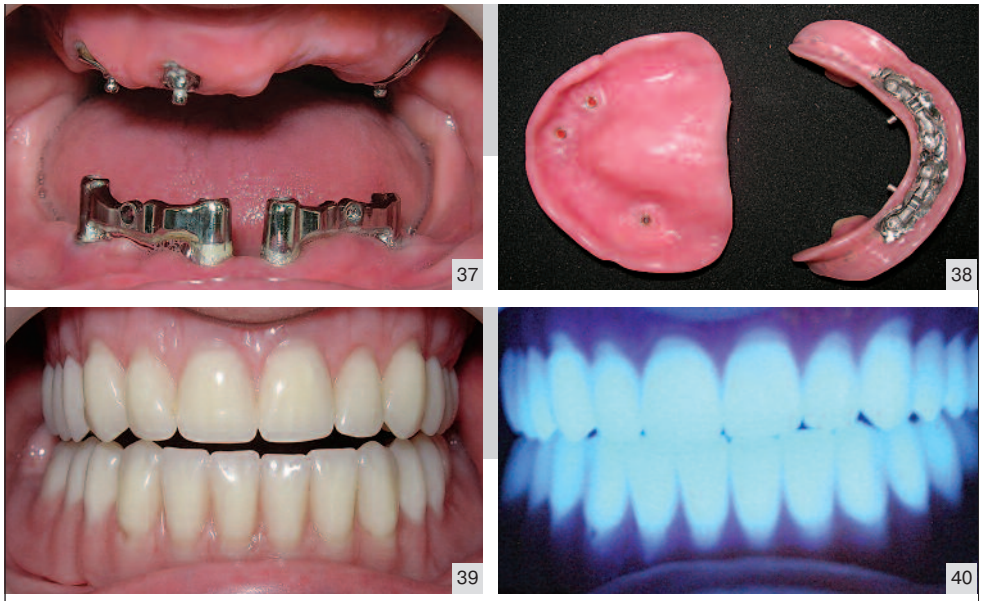

Рис. 37-40. Клинический случай, иллюстрирующий применение технологии съемного протезирования, с последующим контролем в «дискотечном свете».

альную резкость трудно. Кадры с незначительным ухудшений резкости тоже прекрасно работают для демонстрации и документирования.

– Лампа «дискотечного света» длиной 60см, которая дает правильное по спектру излучение. Свет ровный, хорошо освещает всю необходимую зону.

Я не экспериментировал, но мне кажется, что детекторы валют, лампы ультрафиолетовые бытовые мало подходят для наших целей. Лампу я заказывал у фирмы, профессионально занимающейся оборудованием света в ночных клубах и барах.

На этот факт я обращаю внимание пациента, что бы он понимал, что в руках врача профессиональное световое оборудование.

Техника съемки

Пациент садится в кресло или на стул. Спина прямая. Ретрактор установлен. Перед пациентом ставится штатив с фотоаппаратом.

Нужная высота выставляется с помощью движений кресла и регулировкой штатива.

Зумом фотоаппарата производится окончательная настройка вида изображения.

Ассистент подносит под подбородок пациенту лампу, которую, разумеется, необходимо держать так, что бы она, освещая зубы, не закрывала их от фотоаппарата.

Выводы

– Использование в практике врача-стоматолога «дискотечного света» делает его работу более осознанной и интересной.

– «Дискотечный свет» – интересный маркетинговый инструмент, облегчающий продажу услуг.

– Нельзя слепо доверять заявлениям производителей о флуоресценции их материалов.

Единственная информация на эту тему попалась мне в атласе «Solutions for Dental Esthetics» Toyohiko Hidaka (Quintessense 2007). В этом атласе автор сравнивает 10 композитов светового отверждения разных производителей.

На фото, которое приводит автор, все материалы в «дискотечном свете» выглядят совершенно по-разному. Большинство композитов светится не так, как свои зубы.

Затем автор сравнивает различные виды керамических и металлокерамических коронок. Среди оцененных множество весьма популярных керамик. При этом ни одна из приведенных автором коронок не соответствует в «дискотечном свете» виду натурального зуба.

– Самым беспроблемным методом реставрации с точки зрения вида в «дискотечном свете» являются керамические виниры.

– Для отличного вида стоматологических работ в дискотечном освещении имеет значение и толщина материала (композит, керамика) и используемые красители, и цемент, и собственная светимость зубов пациента, которая в некоторых случаях может отличаться яркостью. DM

Рис. 41. Спортивные каппы в «дискотечном свете». Понятно, что человек со спортивной каппой не пойдет на дискотеку. Этот снимок – просто иллюстрация того факта, что в таком освещении разные материалы светятся с разной интенсивностью.
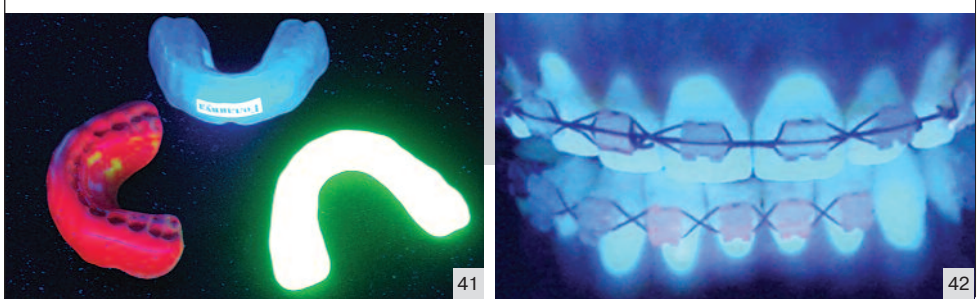
Рис. 42. А вот пациентов с керамическими брекетами могут ожидать неприятные сюрпризы...